



PELUSA (CANINO-MESTIZO)

VETERINARIA:	Ecospet	EDAD:	10 años	FECHA DE RECEPCION:	13/04/2026
MEDICO VETERINARIO:	Oscar Reyes	PROPIETARIO:	Oscar Reyes	CODIGO INTERNO:	91276

I. HISTORIA CLÍNICA

Presencia de masa subcutánea ubicada al lado derecho del tórax.

II. DESCRIPCIÓN MORFOLÓGICA CITOLÓGICA

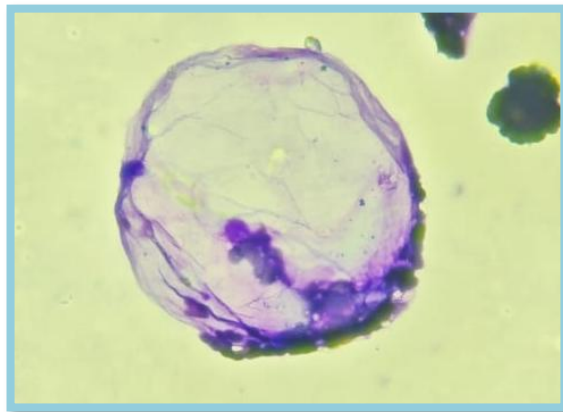
La muestra descansa en un fondo vacuolado. Se observan escasas células grandes con citoplasma translucido y núcleo pequeño compatible con adipocitos en toda la lámina. No se observan mitosis ni microorganismos patógenos en la muestra remitida.


III. DIAGNOSTICO CITOLÓGICO

CUADRO COMPATIBLE CON LIPOMA.

IV. COMENTARIO

Citología negativa a malignidad. Se sugiere estudio histopatológico. El tratamiento queda a criterio total del médico tratante.




Carlos R. Espejo T.
MÉDICO VETERINARIO
C.M.V.P. 12909